Lane Medical Library

Ueber

Unterschenkelbrüche

auf Grund

von Röntgenaufnahmen.

Inaugural-Dissertation

zur

Erlangung der Doctorwürde

der

hohen medizinischen Fakultät

der

Rheinischen Friedrich-Wilhelms-Universität zu Bonn

vorgelegt

von

Johann Georg Mönckeberg

approb. Arzt

aus Hamburg.

BONN.

Buchdruckerei von A. Henry.

1900.

Digitized by the Internet Archive
in 2026

https://archive.org/details/IA40152003_0226

Meinem Freunde

Ferdinand Julius Creutzburg

aus Hamburg.

Ueber Unterschenkelbrüche auf Grund von Röntgenaufnahmen.

Im vorjährigen Januarhefte der deutschen Zeitschrift für Chirurgie erschien eine Arbeit von Reinhardt über Unterschenkelfrakturen, in welcher der Verfasser das Material der König'schen Klinik vom Jahre 1898 in Wort und Bild nach den vorhandenen Röntgenaufnahmen einteilt und beschreibt. Der Verfasser spricht in der Einleitung seine Verwunderung darüber aus, dass das Röntgenmaterial der Kliniken nicht mehr ausgenutzt und die gewonnenen Erfahrungen nicht öfter publiziert werden. Dagegen ist wohl hervorzuheben, dass gerade über das Thema der Fracturen nur auf Grund eines sehr reichhaltigen Materials neue Statistiken aufgestellt werden dürfen und dass nur aus sehr oft beobachteten Formen mit gleicher Aetiologie eine Regel abgeleitet werden darf. Nun ist aber das ganze Röntgenverfahren doch noch eine recht neue Methode und bedurfte, namentlich in der ersten Zeit, noch weitgehender Verbesserungen, um Schlüsse aus den oft schwierigen Verhältnissen, gerade auch bei Unterschenkelfracturen, berechtigt erscheinen zu lassen.

Daher ist auch das vorhandene Material trotz des relativ häufigen klinischen Vorkommens der Unterschenkelbrüche noch keineswegs ein sehr grosses.

An der hiesigen chirurgischen Klinik wurden seit Anschaffung der Röntgeneinrichtung im Jahre 1897 die meisten eingelieferten Fracturen direkt nach ihrer Aufnahme durchleuchtet und grösstenteils auch photographiert. Aus dem ersten Jahre sind nur verhältnismässig wenig verwendbare Aufnahmen vorhanden. Im Ganzen beläuft sich das Material der guten Röntgenbilder von Unterschenkelfracturen auf 52 Fälle bis zum 10. Juli 1900.

In der Gruppierung des Materials und in der Anfertigung der Zeichnungen nach den Platten bin ich dem schematisierenden Vorgehen Reinhardt's gefolgt und teile demnach die Unterschenkelfracturen ein in:

a. Infractionen und Fissuren.
b. Querbrüche des Schaftes.
c. Schrägbrüche des Schaftes.
d. Supramalleolare Brüche.
e. Malleolare Brüche.

a. Infractionen und Fissuren.

Infractionen und Fissuren sind unvollständige Fracturen und haben als solche keine specifische Entstehungsweise für sich. Es kommen gerade so, wie bei den vollständigen Fracturen directe und indirecte Einwirkungen in Betracht. Ebenso sind die Formen sehr mannigfaltig. — Dass der betreffende Knochen nicht

vollständig fracturiert, hängt nicht in erster Linie von der einwirkenden Gewalt, sondern vom Knochen selbst ab, und zwar von seiner Biegungselasticität einerseits (Infractionen) und von seiner Sprödigkeit andererseits (Fissuren). Demnach werden Infractionen hauptsächlich bei Kindern, Fissuren dagegen bei älteren Leuten beobachtet. — Unter den vorliegenden Röntgenaufnahmen findet sich eine Infraction der Tibia (Fig. 1), die bei einem einjährigen stark rachitischen Mädchen infolge directer Gewalteinwirkung entstanden sein soll. Es handelt sich dabei um keinen typischen Biegungsbruch. Denn trotzdem das Trauma von aussen eingewirkt hat und zu einem Querbruch der Fibula geführt hat und trotzdem die Tibia nach innen gebogen ist, findet sich die Infraction an der Aussenseite der Tibia. Die Dehnungselasticität des Knochens war also grösser, als die axiale Druckfestigkeit. — Zu den Infractionen gehört auch der Bruch des oberen Fibulaendes in der Figur 17, ferner der von der Tibia fortgesetzte, unvollständige untere Bruch der Fibula in Figur 20, und schliesslich zum Teil der Splitterbruch der Fibula in Figur 26.

Reine Fissuren, d. h. nicht als Complikation anderer Brüche auftretende, fanden sich in 5 Fällen. Die Stellen, an denen sich Fissuren vorzufinden pflegen, sind verschiedene, doch scheinen vorspringende Knochenteile, wie die Malleolen, bevorzugt zu sein. Hier kommen sie auch häufig als Complikationen (Fig. 51) vor. In der Fig. 2 sehen wir eine Fissur an der Vorderseite des äusseren Malleolus, die von unten aussen zunächst nach oben

innen verläuft, dann aber nach aussen wieder umbiegt. Es handelt sich also um eine unvollständige Absprengung eines Teils des äusseren Knöchels. Die Gewalteinwirkung war eine indirecte.

Fig. 2. J. F., 25 jähriger Arbeiter, kippte mit dem rechten Fuss nach aussen um und konnte danach nicht mehr auftreten. Gipsverband. Heilung nach 6 Wochen.

Ein ähnlicher Fall liegt in Figur 3 vor. Man sieht eine Fissur der Fibula am Malleolus, die von aussen oben nach innen unten verläuft und einen unvollständigen Biegungsbruch des Malleolus mit dem Talus als Hypomochlion darstellt.

Fig. 3. G. B., Tagelöhner, kippte mit dem rechten Fuss nach aussen um, konnte noch weiter gehen. — Volkmannsche Schiene, Pendeln. Heilung nach 6 Wochen.

In den übrigen 3 Fällen finden wir Fissuren der Diaphyse in verschieden grosser Ausdehnung. In Figur 4 ist ein Spalt an der Vorderkante der Tibia vorhanden, der von vorn oben nach unten verläuft und sich daselbst gabelt. Die Gewalt war eine direct einwirkende.

Fig. 4. H. H., 9 Jahre alt. Dem Patienten fiel ein Fass auf den rechten Unterschenkel. Nach dem Trauma war das Gehen unmöglich. Gipsverband. Nach 14 Tagen als geheilt entlassen.

Eine Fissur von grösserer Ausdehnung liegt in Figur 5 vor. Es handelt sich dabei um ein 4 jähriges Kind. Die Art des Trauma war nicht festzustellen. Man sieht einen Spalt an der rechten Tibia von innen

unten nach aussen oben verlaufend im unteren Drittel. Der Spalt gabelt sich in der Nähe der äusseren Peripherie der Tibia in einen langen oberen, mit der Hinterkante parallel verlaufenden Schenkel und einen kürzeren, feinen unteren. Form und Verlauf der Fissur deuten auf einen directen Biegungsbruch hin. — Eine selten weit ausgedehnte Fissur sieht man in Figur 6, die um so merkwürdiger erscheint, da eine enorme directe Gewalteinwirkung sie angeblich hervorgerufen haben soll.

Fig. 6. M. V., 19 Jahre alt, will von einem schwer beladenen Lastwagen quer über den rechten Unterschenkel überfahren worden sein. — Gipsverband, Heilung.

Die Fissur verläuft im mittleren und oberen Drittel der Tibia von aussen unten nach innen oben. Ein grosser, etwa dreieckiger äusserer Lappen wird durch die schräg verlaufende Bruchlinie gebildet. Es liegt also eine unvollständige Längsfractur vor. Das Rad muss die Tibia von innen getroffen haben. Durch auffallende Structurverhältnisse des Knochens kam es dabei nicht zu einem typischen Biegungsbruch.

Fissuren als Complikationen anderer Brüche finden sich in Figur 51 an einem abgesprengten Stück des Malleolus externus, in Figur 32 bei einem schrägen infracondylären Bruch der Tibia und in Figur 7 bei einem Bruch des Malleolus externus an der Vorderkante der Tibia. In letzterem Falle verläuft die Fissur von vorn unten nach hinten oben und scheint durch Einkeilung des vorderen Endes der Tibia in den untersten Teil der Diaphyse zu stande gekommen zu sein.

Fig. 7. W. L., 48 Jahre alt, Gärtner, stürzte mit einer Leiter und konnte nicht mehr auftreten. Volkmann-sche Schiene, Gipsverband. Ambulant weiter behandelt.

b. Querbrüche des Schaftes.

Querbrüche an den Diaphysen der langen Röhrenknochen sind nach den Lehrbüchern selten. Sie entstehen meist durch directe starke Gewalteinwirkung. Dadurch ist es erklärlich, dass reine Querbrüche entweder beide Knochen des Unterschenkels in gleicher Höhe betreffen oder sich nur auf einen Knochen beschränken. Bisweilen findet sich neben einem Schrägbruch eines Knochens ein typischer Querbruch des anderen vor. — In dem vorliegenden Material finden sich 3 Querbrüche beider Knochen in gleicher, einer in ungleicher Höhe, 2 isolierte Querbrüche der Tibia und 2 Querbrüche der Fibula bei Schrägbruch resp. Infraction der Tibia.

Die beiden Querbrüche (Fig. 8 u. 9) von Tibia und Fibula in gleicher Höhe sind beide durch directe Gewalteinwirkung und zwar durch das Rad eines Wagens entstanden.

Fig. 8. M. N., 49 Jahre alt, Ackerer, fiel beim Abspringen, von einer Karre derartig, dass diese über ihn hinwegging wobei der linke Unterschenkel fracturierte. Patient konnte nicht mehr aufstehen. — Gipsverband. Consolidation erst nach 5 Monaten.

Fig. 9. H. R., 38 Jahre alt, Ackerer. Dem Patient ging sein Ochsenwagen durch, wobei er vom Wagen fiel und ein Rad ihm über den linken Unterschenkel ging. — Gipsverband. Noch in Behandlung.

In beiden Fällen ist die Fractur im oberen Drittel des Unterschenkels gelegen, was schon auf die Stärke der Gewalteinwirkung schliessen lässt; in beiden ist ferner nur eine geringe Dislocation vorhanden und zwar stehen im ersten Falle die oberen Knochenenden nach aussen und hinten, im zweiten die unteren nach aussen und vorn dislociert.

Nach Reinhardt ist ferner der Fall von Figur 10 auch als Querbruch „mit teilweise schrägem oder gebogenem Verlauf" aufzufassen. Auch hier war die einwirkende Gewalt das Rad eines Wagens.

Fig. 10. P. B., 23 Jahre alt, Fuhrmann, wurde von einem Lastwagen zu Boden geworfen und überfahren. Bruch des linken Unterschenkels, complicierte Luxation der 2. Zehe. — Gipsverbände. Heilung nach 6 Monaten.

Man sieht hier einen typischen Querbruch der Fibula mit Dislokation des oberen Endes nach innen vorn. Die Tibia zeigt in gleicher Höhe einen von innen beginnenden Querbruch, der aber nur bis zur Mitte etwa reicht; dann geht die Bruchlinie in glattem Bogen nach oben aussen. Das untere Ende der Tibia ist gedreht nach aussen. Die Fractur liegt im unteren Drittel des Unterschenkels.

Von unbekannter Aetiologie ist die Fractur in Figur 11, doch darf man aus der Form auf eine direkte Gewalteinwirkung schliessen, und zwar scheint zunächst nur die Tibia betroffen zu sein. Dass nach erfolgter Fraction der Tibia bei den Versuchen aufzustehen auch die Fibula bricht, ist bekanntlich keine Seltenheit, und

dass dabei der secundäre Bruch nicht in gleicher Höhe stattzufinden braucht, liegt auf der Hand. So finden wir auch in Figur 11 die Fibula etwa 7 cm unterhalb der Tibiafractur gebrochen. Aus der Tibia ist ein annähernd cylindrisches Knochenstück von etwa 1½ cm Axendurchmesser ausgebrochen und liegt auf dem nach innen hinten dislocierten und leicht gebogenen untern Fracturstück. Das obere Ende der Fibula ist nach aussen vorn dislociert. Die Fractur findet sich im mittleren Drittel des Unterschenkels.

Fig. 12 zeigt das Heilungsresultat eines complicierten Querbruches beider Knochen bei einem 52jährigen Manne.

Bei den beiden isolierten Querbrüchen der Tibia liess sich eine Aetiologie nicht mehr mit Sicherheit feststellen. Der erste Fall (Fig. 13) betrifft ein 3jähriges Kind, das mit bereits veralteter Fractur zur Klinik gebracht wurde, während im 2. Falle (Fig. 14) der 9jährige Knabe J. N. von einer Häckselschneidemaschine erfasst wurde und neben zahlreichen anderen Verletzungen die Fractur der Tibia davon trug. Figur 15 zeigt das Heilungsresultat dieses Falles, das nach 4 Monaten erreicht wurde. — Im ersten Falle zeigt die linke Tibia an der Grenze von mittleren und unteren Drittel eine Querfractur mit Biegungsdislocation nach vorn. Dass trotz dieser Dislocation und der dadurch hervorgebrachten Verkürzung des Unterschenkels keine secundäre Fractur der Fibula erfolgte, hängt entweder mit der vorhandenen Rachitis zusammen oder es bestand eine Luxation des Fibulaköpfchens gleichzeitig.

Im zweiten Falle findet sich die Fractur ungefähr an identischer Stelle; dabei ist das obere Ende nach innen dislociert.

Ein Querbruch der Fibula bei Schrägbruch der Tibia findet sich in Figur 27; ein solcher bei Infraction der Tibia in dem bereits oben besprochenen Fall von Figur 1, beide im mittleren Drittel der Fibula.

An dieser Stelle soll ferner ein Splitterbruch der Tibia erwähnt werden.

Fig. 16. J. K., 18 Jahre alt, Fuhrmann, rutschte auf der Strasse aus und kam unter einen Rollwagen. Dabei sollen die Räder den linken Unterschenkel nur gestreift haben. Beim Einbringen in die Klinik drohte ein Splitter die Haut an der Vorderseite zu perforieren. — Volkmann'sche Schiene. Heilung nach 9 Wochen.

Man sieht eine Fractur etwa an der Grenze von mittlerem und unteren Drittel der Tibia. Das untere Ende ist gedreht und nach innen dislociert. Aus der vorderen Fläche ist ein Splitter von stumpfdreieckiger Gestalt ausgebrochen, während die Bruchlinie zackig verläuft. Merkwürdig ist in diesem Falle, sowie in denen von Figur 13 und 14, dass keine secundäre Fractur der Fibula eingetreten ist.

Dass Querbrüche bei erhöhter Brüchigkeit des Knochens häufiger sind, wie Reinhardt beobachtet hat, konnte nicht constatiert werden.

c. Schrägbrüche des Schaftes.

Von den 52 vorliegenden Unterschenkelfracturen sind 24 Schrägbrüche. Dieses stimmt mit der seit

langer Zeit bekannten Häufigkeit dieser Bruchform am Unterschenkel überein. Sieht man doch den sogenannten Flötenschnabelbruch der Tibia (Fracture en bec de flûte) als typischen Unterschenkelbruch an!

Bei der Besprechung der verschiedenen Formen folge ich der Einteilung Reinhardts und beginne mit der

1. Fractur beider Knochen.

Hierbei sind zunächst Tibia und Fibula als ein Ganzes aufzufassen. Daraus ergiebt sich, dass die Bruchlinie des einen Knochens die Fortsetzung der des anderen bilden muss. Von dieser Bruchform finden sich 5 Fälle.

Fig. 17. R. R., 40 Jahre alt, Schlosser, stürzte mit einer Leiter um, geriet zwischen zwei Sprossen und zog sich so einen complicierten Bruch des linken Unterschenkels im mittleren Drittel zu. — Naht, Volkmann'sche Schiene, Consolidation nach Eintreiben eines Goldnagels. — Heilung.

Aus der Krankengeschichte geht nicht mit Sicherheit hervor, wie der Bruch entstanden ist; doch ist aus dem Verlauf der Bruchlinien zu entnehmen, dass es sich um einen directen Bruch gehandelt haben muss und zwar um einen Biegungsbruch mit an der Aussenseite befindlichem Hypomochlion. Die Fibula zeigt die typischen Linien des Biegungsbruches. Das ausgesprengte dreieckige Stück hängt noch mit dem oberen Fracturende, das nach aussen dislociert ist, zusammen und zeigt verschiedene Fissuren. Die obere schräge Bruchlinie des unteren Fibulaendes setzt sich direct in

die Tibia fort. Das untere Tibiastück ist mässig nach innen dislociert. — Figur 18 und 19 zeigen denselben Fall in späteren Stadien, Figur 19 nach Einschlagen eines Goldnagels und erreichter Consolidation.

Im zweiten Falle ist eine directe Gewalteinwirkung nachzuweisen:

Fig. 20. R. K., 31 Jahre alt, Bergmann; dem Patienten stürzte eine Thonschicht gegen den rechten Unterschenkel, dessen Fuss fixiert war. — Volkmann'sche Schiene, Gehgipsverband. Heilung nach 10 Wochen.

Hier liegt ein typischer Biegungsbruch mit völliger Aussprengung eines dreieckigen Knochenstückes an der Tibia vor. Die Gewalt muss von aussen eingewirkt haben. Die Fibula ist zunächst oberhalb der Tibiafractur quer gebrochen, zeigt ausserdem aber als Fortsetzung der unteren schrägen Bruchlinie der Tibia einen fast durchgehenden Spalt. Die Dislocation ist an beiden Knochen auffallend gering. Die Brüche finden sich im mittleren Drittel des Unterschenkels.

In Figur 21 setzt sich der Schrägbruch der Tibia, der von innen unten nach oben aussen zieht, in die Fibula fort, in der Weise, dass er von dieser ein dreieckiges Stück absprengt, ohne dass es zur vollständigen Continuitätstrennung der Fibula kommt.

Fig. 21. M. G., 39 Jahre alter Arbeiter, wurde von der zurückschnellenden Deichsel eines kleinen Wagens von innen am rechten Unterschenkel getroffen. — Gipsverband. Heilung.

Es liegt also auch hier eine direct einwirkende Gewalt vor. Der Bruch findet sich an der Grenze von

unterem und mittlerem Drittel der Tibia. Eine wesentliche Dislocation besteht nicht.

Ebenfalls die directe Fortsetzung des Tibiabruches bildet die Bruchlinie der Fibula in Figur 22. Hier handelt es sich um eine alte Fractur mit Consolidation in Dislocation.

Fig. 22. W. L., 52 Jahre alter Zimmermann, stürzte von einem Gerüst aus Stockwerkshöhe auf die rechte Seite und zog sich dabei eine complicierte Fractur des rechten Unterschenkels zu. Nach 5 Monaten kam er zur Klinik mit Verkürzung des Unterschenkels von 3½ cm.

Der Bruch liegt im mittleren Drittel. Die 4 Bruchenden sind umgeben von spärlichem Callus. Das obere Tibiaende ist mit dem unteren Fibulaende verwachsen, während die beiden übrigen Bruchflächen freistehen. —

Endlich sieht man denselben Typus auch in Figur 23. Hier geht die Fractur der Tibia im mittleren Drittel von aussen oben nach innen unten in gewellter Linie und setzt sich nach unten in die Fibula fort, deren Bruchlinie gezahnt ist. Die Verschiebung an beiden Knochen ist eine unwesentliche.

Fig. 23. Chr. S., 40 Jahre alt, Tagelöhner. Dem Patienten fielen mehrere Bauschienen auf beide Unterschenkel, wobei er eine complicierte Fractura cruris dextra sich zuzog. — Naht. Volkmann'sche Schiene. Heilung nach vier Monaten.

Bei der zweiten Form des Schräg-Bruches beider Knochen sind Tibia und Fibula als einzelne Knochen aufzufassen. Hierbei sind nach Reinhardt 3 Variationen möglich:

α) Die beiden Knochen sind in gleicher Höhe gebrochen, die Bruchlinien laufen einander parallel Diese Form wird bedingt durch eine Gewalt, die nacheinander beide Knochen in gleicher Richtung trifft,

Von dieser Form findet sich in dem vorliegenden Material ein frischer Fall und eine veraltete, resp. schlecht geheilte Fractur. Beim ersten Falle (Fig. 24) ist es überhaupt nicht zur Vereinigung der Knochenenden gekommen. Die oberen Fracturstücke stehen nach vorn aussen dislociert. Die Bruchlinien beider Knochen sind in gleicher Höhe ungefähr in der Mitte des Unterschenkels gelegen und einander parallel.

Fig. 24. A. D., 47 Iahre alt, Ackerer, wurde von einem Ochsenfuhrwerk überfahren in der Mitte der Medianseite des rechten Unterschenkels und zog sich so eine complizierte Fractur zu. Gangrän. Amputation. Heilung.

Im zweiten Falle (Fig. 25) ist es zu einer Consolidation zwischen oberen Fibula- und unteren Tibia- und Fibulafragment gekommen, während das obere Tibiastück freisteht. Die zackige Bruchlinie dieses Stückes läuft parallel der graden des untern Fibulabruchstückes, während die übrigen Grenzlinien infolge der starken Callusbildung nicht wahrzunehmen sind. Der Bruch findet sich im unteren Drittel des Unterschenkels.

Fig. 25. H. M., 36jähriger Bierführer, zog sich bei einem schweren Unfall einen complicierten Splitterbruch zu. Welcher Art der Unfall war, liess sich nicht eruieren. Lange HospitaIbehandlung, ohne das Heilung eintrat. Erst nach $^5/_4$ Jahren wurde Consolidation erreicht.

β) Die beiden Knochen sind in gleicher Höhe getroffen, die Bruchlienien laufen aber nicht einander parallel. Die Gewalt hat also entweder in verschiedener Richtung auf jeden Knochen einzeln eingewirkt oder war so stark, dass es an einem oder beiden Knochen zu keiner ausgeprägten Bruchlinie gekommen ist. (Zertrümmerungsbruch).

Hierher gehört der Fall von Figur 26. Die Tibia zeigt einen Doppelbruch mit schräg von innen nach aussen verlaufenden Bruchlinien. In Höhe der oberen Fractur ist auch die Fibula gebrochen und zwar splitterig von aussen nach innen. Der untere Tibiabruch zeigt die Flötenschnabelform mit der Spitze nach innen.

Alle 3 Fracturen liegen im mittleren Drittel des Unterschenkels. Auffallend gering ist die Dislocation in diesem Falle.

Fig. 26. W. W., 45 Jahre alt, Kapitän. Ein hölzerner Schuppen fiel durch einen Windstoss dem Patienten auf den Rücken. Fract. cruris sin. complic. Fracturae costarum III, IV, V. Volkmann'sche Schiene, später Gipsverband. Heilung.

γ) Tibia und Fibula sind in verschiedener Höhe gebrochen und die Bruchlinie des einen Knochens bildet nicht die Fortsetzung der des anderen. Dabei kommt nach den Lehrbüchern häufiger ein höherer Bruch der Fibula vor. — In unserm Material finden wir 2 Fälle, wo der Fibulabruch höher, und 3 Fälle, wo er tiefer sitzt. Daraus ist aber natürlich nicht ohne weiteres die Richtigkeit der herrschenden Ansicht in Zweifel zu stellen. Es kann ein Zufall sein, doch ist er dann beachtenswert.

Im ersten Fall mit höher gelegener Fibulafractur (Fig. 27) sieht man einen Flötenschnabelbruch der Tibia und einen Querbruch der Fibula, der 2 cm höher sitzt, als das spitzige Ende des untern Tibiafragments hinaufragt. Der Bruch liegt im mittleren Drittel des Unterschenkels. Das untere Tibiastück ist etwas nach aussen gedreht, nach aussen hinten verschoben und steht parallel dem untern Fibulafragment.

Fig. 27. J. W., 45 jähriger Tagelöhner. Dem Patienten schlug ein Stück „Trass" gegen die Aussenseite des rechten Unterschenkels. Er fiel dabei um und vermochte nicht mehr aufzustehen. Volkmannsche Schiene, Gipsverband. Heilung nach 3 Monaten.

In Fig. 28 liegt eine Fractur des linken Unterschenkels im mittleren Drittel vor. Das obere Tibiafragment reitet auf der Spitze des unteren und ist beträchtlich nach innen vorn abgewichen. Mit ihm in losem Zusammenhang befindet sich ein schmal cylindrisches, ausgebrochenes Knochenstück. Die Fibula ist etwa 5 Centimeter oberhalb fracturiert, die Bruchlinie läuft annähernd parallel mit der unteren der Tibia.

Fig. 28. P. R., 49 jähriger Fuhrmann, wurde von dem zurückschnellenden Rad eines absichtlich schiefgestellten, schweren Wagens gegen den linken Unterschenkel getroffen und zog sich so eine complicierte Fractur zu. Volkmann'sche Schiene, Sick'sche Knochennaht, Bier'sche Stauung. Consolidation erst nach 8 Monaten.

Die beiden letzten Fracturen sind schwere directe Verletzungen. In beiden ist wahrscheinlich die Fibulafractur eine secundäre, was ihrem höher gelegenen Sitze auch entsprechen würde. Anders liegen die Verhält-

nisse bei den Fällen mit tiefer gelegenem Fibulabruch.

Hier haben wir zunächst den Fall von Fig. 29. Man sieht Tibia und Fibula im unteren Drittel typisch durch Torsion gebrochen, die Fibula supramalleolar und etwa 5—7 cm unterhalb der Tibia. Die Bruchlinien sind glatt und verlaufen ganz parallel zu einander; die Spitzen der unteren Schnäbel stehen nach aussen hinten. Eine solche Fractur kann unmöglich durch directe Gewalteinwirkung entstanden sein; das sieht man auf den ersten Blick, und aus der Krankengeschichte wird diese Behauptung bestätigt.

Fig. 29. J. R., 28 jähriger Schmied, trat auf einer Treppe fehl, stürzte hinunter und vermochte nicht mehr aufzustehen. Volkmann'sche Schiene, Gehgipsverband. Heilung nach 9 Wochen.

In diesem Falle ist auch mit genügender Sicherheit anzunehmen, dass die beiden Fracturen gleichzeitig vor sich gingen, da die typische, regelmässige Form sich kaum anders erklären lässt. Im Gegensatz hierzu bilden die beiden anderen Fälle dieser Gruppe ein ganz anderes Bild. In Fig. 30 liegt ein ziemlich glatter Schrägbruch der Tibia von aussen unten nach innen oben im mittleren Drittel mit geringer Verschiebung des unteren Fragments nach innen vor. Die Fibula ist 4 cm unterhalb ebenfalls schräg gebrochen, aber so, dass die Bruchlinien beider Knochen einen nach unten offenen Winkel bilden. Das obere Fibulaende ist stark nach hinten innen und unten dislociert, so dass man eine Luxation des Fibulaköpfchens annehmen muss.

Die Genese dieses Bruches war nicht mehr zu constatieren.

Fig. 31 zeigt einen alten Fall, der wegen Unfallbegutachtung zur Klinik kam. Bei ihm ist die rechte Tibia an der Grenze von unterem und mittlerem Drittel flötenschnabelförmig von hinten aussen oben nach vorn innen unten gebrochen. Die Dislocation nach innen und unten ist gering. An der Fibula findet sich etwa 5 cm tiefer eine Schrägfractur von aussen unten nach innen oben. Die Bruchlinien treffen sich also wieder in einem nach unten offenen Winkel.

Fig. 31. C. D., Bergmann, traf ein abstürzender Förderkorb am rechten Bein. Complicierte Fractur des Unterschenkels und des 5. Mittelfussknochens. Ein Knochenstück am Unterschenkel wurde operativ entfernt (?).

Betrachten wir die gesamten vorliegenden Schrägbrüche beider Knochen nach ihrer Entstehungsweise, so ergiebt sich, dass sich unter den 13 Fällen 10 sicher directe, 1 sicher indirecter und 2 Fracturen mit unsicherer Aetiologie vorfinden. Die Gruppe, in welcher der Unterschenkel als ein Knochen auftritt, sowie die, wo der Bruch der Fibula höher sitzt und secundär entstanden ist, haben ausschliesslich eine directe Entstehungsweise als Aetiologie; dasselbe ist auch wahrscheinlich in der Gruppe der Fall, wo Tibia und Fibula als einzelne Knochen in gleicher Höhe gebrochen sind. In der letzten Gruppe finden sich sowohl directe, wie indirecte Brüche vor. Ferner ist zu constatieren, dass von den 13 Fällen dieser Ab-

teilung 8 complicierte Brüche sind, dass also der Schrägbruch beider Unterschenkelknochen in der Diaphyse meist eine sehr schwere Verletzung darstellt.

2. Isolierte Fractur der Tibia.

Die übrigen Schrägbrüche am Schaft betreffen ausschliesslich die Tibia. Isolierte Brüche der Fibula finden sich in unserm Material nur als supramalleolare Formen. Von den 11 isolierten Schrägbrüchen der Tibia zeigen 8 die typische Fracture en bec de flûte, 2 haben atypische schräge Bruchlinien und einer ist infracondylär.

Dieser letztere verläuft von vorn aussen oben nach hinten innen unten; von der tiefsten Stelle der Bruchlinie an der Hinterseite zieht eine schmale Fissur nach oben, ohne in das Gelenk einzudringen. Das Trauma wirkte in diesem Falle direct ein.

Fig. 32. M. S., 44 Jahre alt, Steinbrecher, wurde von Holz, das von einem hohen Wagen herabfiel, am linken Unterschenkel vorn dicht unterhalb des Knies getroffen. Patient fiel zu Boden und konnte sich nicht mehr erheben. Gipsverband. Noch in Behandlung.

Eine Dislocation ist in diesem Falle nicht vorhanden, auch lässt sich aus dem Röntgenbild nicht mit Sicherheit erkennen, ob es sich nicht nur um eine weitgehende Fissur handelt. Doch war bei der Untersuchung eine Verschiebung der Fracturenden unter Crepitation möglich.

Die beiden atypischen Formen von Schrägfracturen zeigen in Aetiologie und Gestalt auffallende Ähnlichkeit.

Fig. 33. M. J., 43 jähriger Maurer, wurde von Unbekannten zu Boden geworfen, so dass er auf den Kantstein des Trottoirs mit dem linken Unterschenkel auffiel. Gipsverbände, Heilung nach 10 Wochen.

Fig. 34. A. L., 47 jähriger Dienstmann, fiel vom Trottoir, so dass er mit dem linken Unterschenkel auf einen Stein aufschlug. Gipsverbände. Ambulant weiterbehandelt.

In beiden Figuren sieht man eine an der Vorderseite schräg von aussen unten nach innen oben verlaufende Bruchlinie, die nach hinten zu in einen spitzen Keil ausläuft. Beide Fracturen liegen im mittleren Drittel der Tibia. Fig. 34 zeigt eine äusserst geringe Dislocation, während in Fig. 33 das untere Bruchstück nach innen abgewichen ist.

Die sämtlichen 8 Flötenschnabelfracturen sind im unteren Teil des mittleren oder im untern Drittel der Tibia gelegen und zeigen durchweg nur geringe Verschiebung der Knochenenden, was beim Erhaltenbleiben der Fibula als Schiene nicht verwunderlich ist. Drei Fälle sind sicher indirecte Brüche.

Fig. 35. F. L., 21 Jahre alt, Student, glitt auf der Strasse aus, fiel auf die Seite und zog sich die Fractur zu, ohne dass der linke Unterschenkel gegengestossen wäre. Patient konnte sich nicht mehr erheben. Gipsverband. Heilung.

Der Bruch verläuft von hinten oben aussen nach vorn unten innen; eine geringe Verschiebung des obern Fragments auf der schiefen Bruchfläche des untern ist vorhanden.

Fig. 36. H. R., 10 jähriger Knabe, wollte einem andern Knaben auf den Rücken springen, fiel dabei hin und konnte nicht mehr gehen. Volkmann'sche Schiene. Heilung.

Die Bruchlinie geht von aussen erst ziemlich direct nach unten und wendet sich dann in stumpfem Winkel nach innen. Die Verschiebung der Knochenenden ist minimal.

Fig. 37. P. B., 39 Jahre alt, Ackerer, sprang von einem Wagen auf den linken Fuss, wobei der Oberkörper nach rechts hinüber fiel. Der Patient empfand einen kurzen Schmerz, ging aber noch weiter; er trug hohe enganliegende Stiefel. Erst beim Ausziehen der Stiefel trat starker Schmerz und Unmöglichkeit aufzutreten ein. Gipsverband. Heilung nach 8 Wochen.

Sehr merkwürdig ist in diesem Falle, dass keine Fractur der Fibula nachträglich stattgefunden hat. Die Bruchlinie läuft spiralig von aussen oben nach innen unten. Der Schnabel des oberen Fracturstückes zeigt eine Fissur. Das obere Stück ist nach innen hinten dislociert.

In weiteren 3 Fällen ist es zum mindesten wahrscheinlich, dass ein indirecter Torsionsbruch stattgefunden hat.

Fig 38. P. W., 58 Jahre alt, Tagelöhner, wurde von einer Locomotive zur Seite geschleudert und sofort bewusstlos zur Klinik gebracht. Gipsverband. Heilung.

Der Bruch geht von innen oben hinten nach aussen unten vorn. Das obere Bruchstück ist auf der schiefen Ebene des unteren etwas nach unten aussen geglitten.

Fig. 39. E. L., 10 Jahre alt, fiel von einem Gitter und brach dabei das rechte Schienbein. Gipsverband; poliklinisch weiterbehandelt. Heilung.

Das obere Bruchende ist nach vorn zu keilförmig zugespitzt und sitzt fest im unteren ohne Dislocation.

Fig. 40. J. K., 37 jähriger Fuhrmann, vor 10 Jahren Fractur des Unterschenkels beim Abspringen vom Wagen. Consolidation.

Die von hinten aussen oben nach vorn innen unten verlaufenden Bruchflächen stehen etwas auseinander, sind aber durch feste Callusmassen miteinander verbunden.

In dem Fall der Figur 41 ist es fraglich, ob nicht eine directe Fractur vorliegt. Hierfür spricht der Abbruch des Flötenschnabels vom obern Bruchstück.

Fig. 41. A. L., 37 jähriger Diener, geriet mit dem rechten Bein in einen Fahrstuhl. Gipsverband. Heilung.

Nach der Aussage des Patienten ist sicher ein directer Bruch in

Fig. 42. J. H., 31 jähriger Fuhrmann. Des Patienten Pferde gingen durch, als er vom Wagen stieg; dabei kam er zu Fall. Ein Vorderrad soll über beide Beine hinweggegangen sein. Das Gehen war sofort unmöglich. Gipsverband. Noch in Behandlung.

Die Bruchlinie geht von innen oben nach unten aussen in sanftem Bogen. Die Bruchflächen stehen etwa $^1/_2$ cm von einander entfernt ohne nennenswerte Dislocation.

Wir finden also bei den isolierten Schrägbrüchen der Tibia in der Diaphyse im Gegensatz zu den Brüchen beider Knochen ein entschiedenes Ueberwiegen der indirecten Formen.

Erwähnenswert ist, dass sämtliche Fälle von Quer- und Schrägbrüchen des Schaftes männliche Individuen betreffen, die meisten solche im besten Mannes-

alter. Dieses stimmt mit der Angabe Tillmanns, dass die Fracturae cruris am häufigsten bei Männern im 30.—50. Lebensjahre vorkommen, überein.

d. Supramalleolare Brüche.

Wie Reinhardt in seiner mehrfach citierten Arbeit hervorhebt, ist der Begriff der Brüche dieser Gruppe bei den einzelnen Autoren kein feststehender. Namentlich lassen sich die supramalleolaren Fracturen nach den bisherigen Definitionen nicht von denen des unteren Drittels am Unterschenkel scharf trennen.

Von den Malleolarbrüchen unterscheiden sie sich nach Reinhardt dagegen wesentlich durch 2 Punkte:

Erstens handelt es sich niemals um ein blosses Abreissen oder Abknicken eines Malleolus, sondern stets um eine schwere Fractur meist beider Knochen;

Zweitens entsteht diese nie „durch einfache forcierte Pronation, Supination, Adduction, Abduction, In- oder Eversion etc. sondern es muss noch eine weitere, auf den Unterschenkel einwirkende Kraft hinzukommen."

Nach meiner Ansicht ist diese Trennung nach der Entstehungsweise nicht berechtigt. Wie der Name sagt, handelt es sich um Fracturen, die über, und zwar natürlich unmittelbar über den Knöcheln entstanden sind; von Aetiologie und näherer Form sagt der Name dagegen nichts. Dadurch, dass man streng an dem unmittelbar supramalleolaren Sitz der Fracturen festhält, wird auch die Trennung von den Brüchen des unteren Drittels erreicht.

Es bleibt nur übrig festzulegen, wo die Knöchel proximalwärts beginnen. Hören wir was die Anatomen darüber sagen.

Gegenbauer schreibt in seinem Lehrbuch: „Medial wird die Gelenkfläche von dem medialen Knöchel überragt.“ „Das distale Ende der Fibula bildet den lateralen Knöchel.“ Deutlicher spricht sich Brösicke aus: „Das untere Ende der Tibia zeigt an seinem medialen Teile einen vierseitigen, nach abwärts ragenden Fortsatz, den innnern Knöchel.“ „Das untere Ende der Fibula bildet den äusseren Knöchel, welcher erheblich weiter als der mediale Knöchel nach abwärts ragt.“ Aehnlich so definieren auch Spalteholtz und Hiss die Knöchel.

Demnach ist der Begriff des medialen Knöchels ein anatomisch ganz feststehender. Wo beginnt aber „das untere Ende der Fibula“? Doch entschieden da, wo der verjüngte Knochen wieder an Dicke zunimmt, also mehrere Centimeter oberhalb des proximalen Beginns des medialen Knöchels. So findet man auch den äusseren Knöchel in den Abbildungen der oben genannten Autoren bezeichnet.

Man hat also hiernach als supramalleolare Brüche diejenigen aufzufassen, welche durch das verdickte distale Tibiaende unmittelbar oberhalb der Gelenkfläche einerseits und andererseits durch den Uebergang von Verjüngung und distaler Verdickung durch die Fibula gehen. Dass dabei Quer- und Schrägbrüche, Infractionen, Fissuren und Gelenkverletzungen vorkommen können, ist selbstverständlich.

Untersuchen wir nach dieser Definition unser Material, so finden wir keinen supramalleolaren Bruch, der beide Knochen, und keinen, der die Tibia isoliert betrifft; dagegen eine Reihe von 5 isolierten Fibulafracturen, abgesehen von den Malleolarfracturen mit supramalleolarem Fibulabruch.

Fig. 43. J. L., 39 Jahre alt, Tagelöhner, fiel auf dem Fahrdamme durch Ausgleiten hin und wurde vom Hinterrad eines vorüberfahrenden Wagens an der äusseren Seite des rechten Fusses gestreift. Volkmann'sche Schiene. Gipsverband. Heilung.

Fig. 44. L., 40 Jahre alt, kippte mit dem rechten Fuss nach aussen um, fiel nach rechts hinüber und konnte nicht mehr auftreten. Volkmann'sche Schiene. Gipsverband. Heilung.

Fig. 45. I. Z., 34 jähriger Fuhrknecht, wollte vor 2 Tagen einem gestürzten Pferde auf die Beine helfen, und erhielt zum Lohne einen Schlag mit einem Vorderhuf auf die Aussenseite des rechten Fusses, so dass er umfiel und das Gehen unmöglich war. Gipsverband. Heilung in 10 Wochen.

In diesem letzten Bruche sieht man einen mit dem Fibula schaft zusammenhängenden Splitter, der aus dem Knöchel an der Aussenseite ausgebrochen ist. Ein ähnliches Bild liegt in Figur 46 vor. Nur ist hier das Knochenstück ganz abgebrochen und noch weiter aufgesplittert.

Fig. 46. A. B., 19 Jahre alt, Student, fiel bei Nacht in einen Graben. Patient konnte nicht mehr auftreten. Gipsverband. Heilung.

Ein veralteter und schlecht geheilter Fall liegt in Figur 47 vor. Der betreffende Patient hatte vor Jahren

einen schweren Unfall erlitten und kam zur Begutachtung in die Klinik. Die Art des Zustandekommens der Fractur war nicht zu eruieren.

Nach ihrer Aetiologie sind diese supramalleolaren Brüche also sowohl directe, als indirecte. Einer (Figur 44) hat dieselbe Entstehungsweise, wie ein äusserer Knöchelbruch. Dass dieses Resultat in Widerspruch mit den Angaben Reinhardts steht, der nur indirecte und zwar durch einen Fehltritt nach unten entstandene Supramalleolarbrüche beschreibt, hängt einerseits wohl mit der verschiedenen Definition dieser Kategorie von Brüchen, andererseits mit der spärlichen Zahl der von uns beobachteten Fälle zusammen. Andere Autoren, wie Helferich, geben für diese Brüche ebenfalls directe, wie indirecte Entstehungsweise an.

e. Malleolare Brüche.

„Der typische Knöchelbruch entsteht durch Umknicken des Körpers nach aussen bei fixiertem Fuss, oder durch Umknicken des Fusses nach aussen.“ (Helferich). Dies gilt für die Fractura tibiae malleolaris et fibulae supramalleolaris.

In dem vorliegenden Material finden sich nur 3 Fälle von dieser reinen Form.

Fig. 48. F. B., 27 jähriger Bergmann, stürzte mit dem Fahrstuhl ab und kam bewusstlos zur Klinik. Volkmann'sche Schiene. Gipsverband. Heilung nach 11 Wochen.

Hier findet sich ein von unten aussen nach oben innen verlaufender Schrägbruch des innern Knöchels

und ein typischer Biegungsbruch der Fibula. Da nach der Richtung der Bruchlinien der Fibula die Biegung von innen nach aussen stattgefunden haben muss, ist der innere Knöchelbruch als Abreissfractur bedingt durch das Erhaltenbleiben und den Zug des starken Ligamentum deltoideum anzusehen. Der Bruch muss also durch forcierte Abduction entstanden sein.

Fig. 49. D, Packmeister, wurde von einer Karre gestossen, trat fehl und fiel hin. Aufstehen war sofort unmöglich. Starker Schmerz. Heilung nach 4 Wochen.

In diesem Falle ist der innere linke Knöchel ebenfalls von unten aussen nach innen oben schräg abgebrochen. Die Fibula zeigt einen supramalleolaren Splitterbruch mit vorwiegend schräger Bruchlinie.

Im dritten Falle (Fig. 50) ist der innere Knöchel quer abgebrochen, während die Fibula einen supramalleolaren Flötenschnabelbruch mit Dislocation des unteren Stückes nach aussen zeigt. Diese Verschiebung des äusseren Knöchels ist bedingt durch eine Luxation des Talus nach aussen.

Fig. 50. C. K., 62 Jahre alt, Rottenarbeiter. Beim Aufladen von Schienen glitt eine ab und schlug dem Patienten gegen die Innenseite des rechten Knöchels. Patient fiel um so dass der Fuss nach aussen gebeugt wurde. Gipsverband. Heilung nach 2 Monaten.

Einen Uebergang zu der sogenannten Fractur beider Knöchel (fractura malleoli externi et interni) bildet der Fall von

Fig. 51. M. K. A., 39 Jahre alt, Magd. Die Patientin wurde bei einem Schiffzusammenstoss von den eingedrückten Wänden der Küche gequetscht, fiel um mit fixiertem Fuss. Schmerzen. Gehen anfangs noch möglich. Heilung nach 5 Wochen.

Hier ist vom innern Knöchel nur die distale Spitze abgebrochen oder abgerissen; die Fibula zeigt einen Biegungsbruch mit grossem, teils aus dem Knöchel, teils aus der Supramalleolargegend ausgebrochenen Keile, der seinerseits eine schräg von oben innen nach unten aussen verlaufende Fissur trägt.

Ein reiner doppelter Knöchelbruch liegt in Figur 52 vor. Der äussere Knöchel ist quer durchbrochen, der innere schräg abgebrochen. Das Röntgenbild zeigt an der äusseren Seite des Tibiaendes einen Schatten, der vielleicht von einem durch das Ligamentum tibiofibulare abgerissenen Knochenstück herrührt. Ausserdem ist möglicher Weise der innere Knöchel weiter distalwärts, sowie der äussere an der Spitze noch einmal gebrochen.

Fig. 52. J. S., 15 jähriger Zimmermann, stürzte von einem Neubau aus Stockwerkshöhe herab. Gipsverband. Heilung.

Es hat also in diesem Falle ein schweres Trauma zu der Knöchelfractur geführt.

Die vier letzten Fälle des vorliegenden Materials betreffen Brüche des Malleolus externus.

Fig. 55. G. W., 23 jähriger Brauer. Ein Bottich schlug dem Patienten auf die Aussenseite des rechten Fusses; danach Unmöglichkeit aufzutreten und starker Schmerz. Volkmann'sche Schiene. Gehgipsverband. Ambulant weiter behandelt.

Die untersten 1½ Centimeter des äusseren Knöchels sind quer abgebrochen.

Fig. 53. K. B., 18jähriges Dienstmädchen, glitt beim Waschen aus, fiel nach links aussen um und vermochte nicht mehr aufzustehen. Gipsverband. Heilung nach 14 Tagen.

Die unterste Spitze des Knöchels ist abgebrochen.

Fig. 54. F. R., 60jähriger Mosaikarbeiter, glitt beim Einsteigen in einen Zug auf dem Trittbrett aus; der rechte Fuss knickte nach aussen um. Stehen sofort unmöglich. Starker Schmerz. — Gipsverband. Heilung nach 5 Wochen.

Aus dem Knöchel ist ein keilförmiges Stück ausgebrochen. Eine Fissur von der Spitze des Keils nach innen ausgehend dringt nicht ganz bis in das Gelenk durch.

Der letzte Fall betrifft den bereits oben in Teil a erwähnten Gärtner (Fig. 7), der mit einer Leiter zu Fall kam und neben dem queren Bruch des äusseren Knöchels sich eine Infraction der Tibia zuzog. Hier ist der Knöchel nach aussen oben verschoben, so dass er bei der seitlichen Röntgenaufnahme das untere Schaftende der Fibula bedeckt.

In hohem Grade auffallend ist in unserem Material das völlige Fehlen von Abrissfracturen an der äusseren Seite des unteren Tibiaendes, entsprechend dem Ansatz des Ligamentum tibiofibulare anterior und posterior. Nur in einem Falle (Fig. 52) ist in einem undeutlichen Schatten, wie oben erwähnt, dieser nach den Autoren häufig vorkommende Bruch angedeutet.

Zum Schlusse gebe ich ein Schema des vorliegenden Materials in ätiologischer Beziehung nach derselben Einteilung wie im Text.

Art	Zahl	Entstehung		Compliciert
		direct	indirect	
1. Infraction u. Fissur	6 (+6)	3+1?	2	—
2. Querbruch				
a. beider Knochen	5	4	— 1?	2
b. Tibia isoliert	2	2?	—	1
c. Splitterbruch	1	1	—	—
3. Schrägbruch				
a. beider Knochen 1.	5	5	—	3
2.	2	1+1?	—	2
3.	1	1	—	1
4.	5	3	1+1?	2
b. Tibia isoliert	11	5	6	—
4. Supramall.-Bruch	5	2+1?	2	—
5. Malleolarbruch	9	1	6+2?	—

Schliesslich sei es mir gestattet, an dieser Stelle Herrn Geheimrat Professor Dr. Schede für die Ueberlassung des Materials, sowie den Herren Assistenten der Klinik für Ratschläge und Unterstützung meinen besten Dank auszusprechen.

Curriculum vitae.

Verfasser wurde geboren am 5. August 1877 als Sohn des Senators Dr. Johann Georg Mönckeberg und seiner Frau Mathilde geb. Tesdorpf-Borberg zu Hamburg, evang. Confession. Nachdem er im Herbst des Jahres 1895 das Wilhelm-Gymnasium zu Hamburg absolviert hatte, diente er als Mediziner sein halbes Jahr zu Strassburg und studierte daselbst weitere 2 Semester. Ostern 1897 bezog er die Universität Freiburg, wo er am 1. März 1898 das tentamen physicum bestand. Die ersten 3 klinischen Semester studierte er wiederum in Strassburg. Vom 1. Oktober 1898 bis 1. April 1899 war er 2. Assistent am physiologischen Institut daselbst. Im Mai 1899 erschien eine Arbeit von ihm in Gemeinschaft mit Dr. A. Bethe über „Die Degeneration der markhaltigen Nervenfasern der Wirbelthiere etc.“ (Archiv für mikrosk. Anatomie). Im Herbst 1899 bezog er die Universität Bonn, wo er am 22. Februar 1900 das Rigorosum und im Laufe des Sommer-Semesters die Staatsprüfung bestand.

Seinen verehrten Lehrern, den Herren Professoren und Docenten:

Bethe, Braun, Ewald, Fittich, Goette, Goltz, Mehnert, Pfitzner, Graf Solms-Laubach, Schwalbe, Th. Ziegler;

Edinger, Fromm, Gaupp, Himstedt, Keibel, v. Kries, Kiliani, G. Meyer, Nagel, Steinmann, Weismann, Wiedersheim, Willgerodt, H. E. Ziegler;

Bayer, A. W. Freund, H. Freund, F. Fischer, Fürstner, Forster, Gerhardt, Kohts, Laqueur, E. Levy, Minkowsky, Madelung, Naunyn, v. Recklinghausen, Schmiedeberg;

Bohland, Doutrelepont, Fritsch, Graff, Koester, Leo, Pelman, Pletzer, Petersen, Saemisch, Schede, Schmidt, Schultze, Ungar

spricht er hiermit seinen besten Dank aus.

Fig.1.

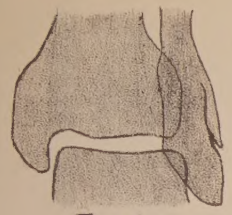

Fig.2.

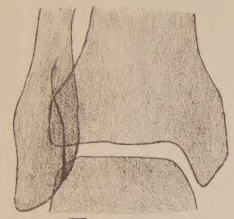

Fig.3.

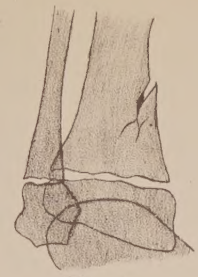

Fig.4.

Fig.5.

Fig.6.

Fig.7.

Fig.8.

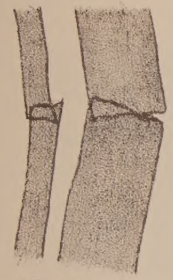

Fig.9.

Fig.10.

Fig.11.

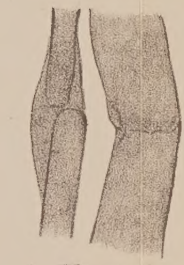

Fig.12.

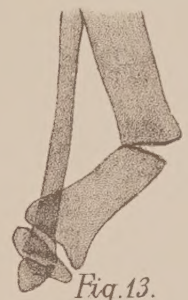

Fig.13.

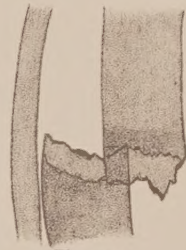

Fig.14.

Fig.15.



Fig.16.

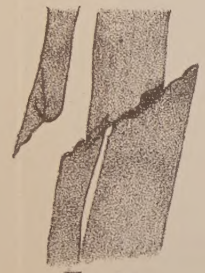

Fig.17.

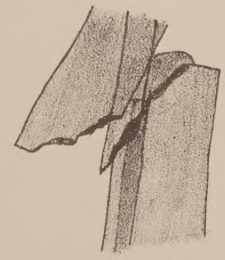

Fig.18.

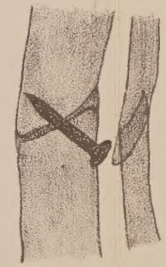

Fig.19.

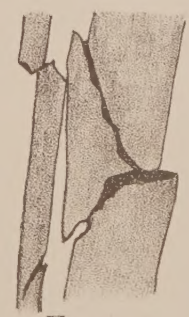

Fig.20.

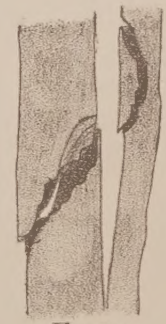

Fig.21.

Fig.22.



Fig.23.

Fig.24.

Fig.25.

Fig.26.

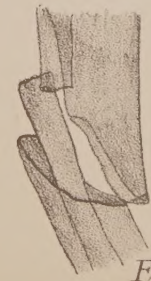

Fig.27.

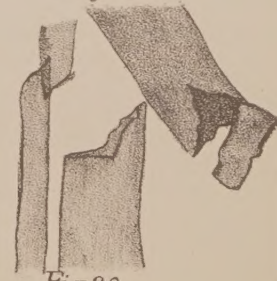

Fig.28.

Lith A. Henry, Bonn.

Mönckeberg gez.

Fig. 29.

Fig. 30.

Fig. 31.

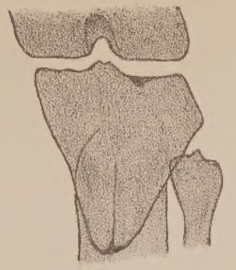

Fig. 32.

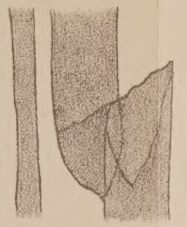

Fig. 33.

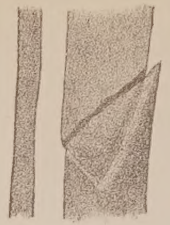

Fig. 34.

Fig. 35.

Fig. 36.

Fig. 37.

Fig. 38.

Fig. 39.

Fig. 40.

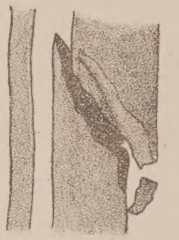

Fig. 41.

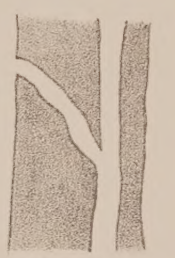

Fig. 42.

Fig. 43.

Fig. 44.

Fig. 45.

Fig. 46.

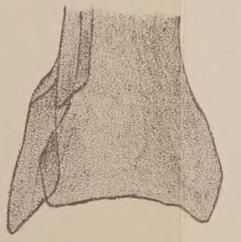

Fig. 47.

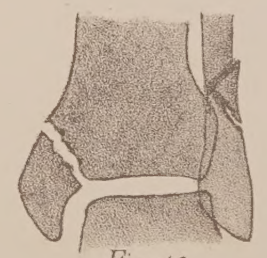

Fig. 48.

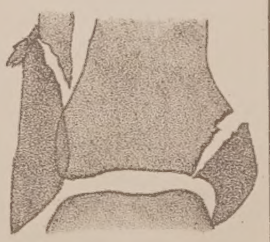

Fig. 49.

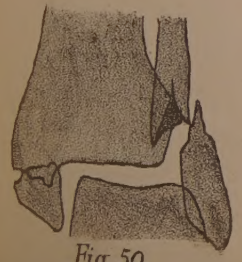

Fig. 50.

Fig. 51.

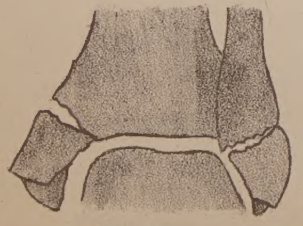

Fig. 52.

Fig. 53.

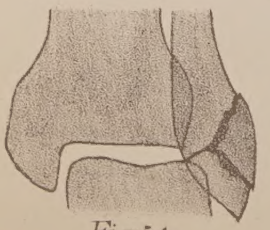

Fig. 54.



Fig. 55.

Lith. A. Henry, Bonn.

Mönckeberg gez.